

Fatální cerebrální ischemie spojená s mRNA vakcínou COVID-19

lipovylis.cz/wordpress/fatalni-cerebralni-ischemie-spojena-s-mrna-vakcinou-covid-19

David Z Moravy

18. května 2024

0



Harvard hlásí hroznou smrt po očkování u 30leté ženy.

Zvykáme si na neočekávanou smrt po COVID-19 u mladých lidí, kteří si dali jednu nebo více injekcí vakcíny COVID-19. Je důležité si uvědomit, že ne všechna úmrtí po očkování jsou srdeční.

Zpráva od McMillana a kol. z Neurologického oddělení, Harvard Medical School, Beth Israel Deaconess Medical Center, Boston, MA, USA, zvýšila povědomí o smrtelných neurologických příhodách, které jsou možné po očkování.

Fatal Post COVID mRNA-Vaccine Associated Cerebral Ischemia

The Neurohospitalist
2023, Vol. 13(2) 156–158
© The Author(s) 2022
Article reuse guidelines:
sagepub.com/journals-permissions
DOI: 10.1177/19418744221136898
journals.sagepub.com/home/nho
SAGE

Nadia McMillan, MD, PhD¹ , Harry J. Rosenberg, MD², Matthew P. Anderson, MD, PhD², Pankaj Pal, MD, PhD³, Kathryn Stephenson, MD³, and Corey R. Fehnel, MD, MPH¹ 

Abstract

Background: Venous thromboses have been linked to several COVID-19 vaccines, but there is limited information on the Moderna vaccine's effect on the risk of arterial thrombosis. Here we describe a case of post-Moderna COVID-19 vaccination arterial infarct with vaccine-associated diffuse cortical edema that was complicated by refractory intracranial hypertension. **Case Summary:** 24 hrs after receiving her first dose of the Moderna COVID-19 vaccine, a 30-year-old female developed severe headache. Three weeks later she was admitted with subacute headache and confusion. Imaging initially showed scattered cortical thrombosis with an elevated opening pressure on lumbar puncture. An external ventricular drain was placed, but she continued to have elevated intracranial pressure. Ultimately, she required a hemicraniectomy, but intractable cerebral edema resulted in her death. Pathology was consistent with thrombosis and associated inflammatory response. **Conclusion:** Though correlational, her medical team surmised that the mRNA vaccine may have contributed to this presentation. The side effects of COVID-19 infection and vaccination are still incompletely understood. Though complications are rare, clinicians should be

158

The Neurohospitalist 13(2)

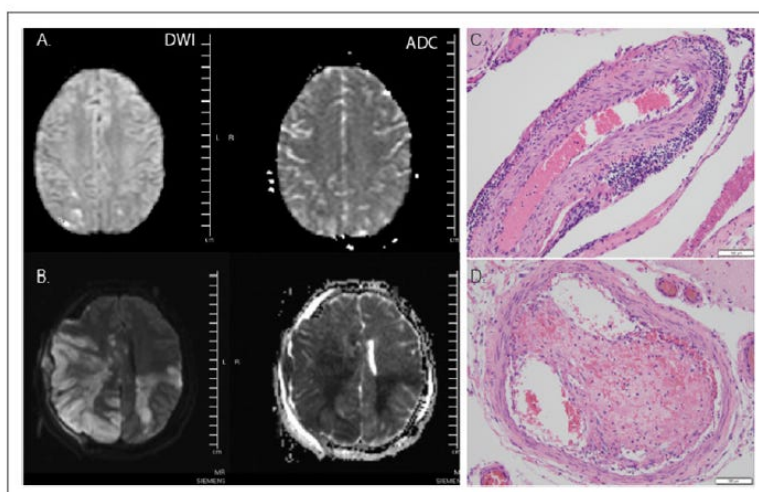


Figure 1. Imaging **A:** Representative axial MRI brain images on day of admission. **B:** Eight days after admission, left panels represent diffusion weighted (DWI) sequences and right apparent diffusion coefficient (ADC) images. **C.** Hematoxylin and eosin (H&E)-stained section of leptomenigeal vessel with lymphocytic cuff **D.** H&E-stained section of leptomenigeal blood vessel with intraluminal organizing thrombus. Scale bars = 100µm.

McMillan N, Rosenberg HJ, Anderson MP, Pal P, Stephenson K, Fehnel ČR. Fatální cerebrální ischemie spojená s mRNA vakcínou COVID. Neurohospitalista. 2023 duben;13(2):156-158. doi: 10.1177/19418744221136898. Epub 2022, 5. prosince. PMID: 37064937; PMCID: PMC10091442.

„24 hodin po podání první dávky vakcíny Moderna COVID-19 se u 30leté ženy rozvinula silná bolest hlavy. O tři týdny později byla přijata se subakutní bolestí hlavy a zmateností. Zobrazení zpočátku


ukázalo rozptýlenou kortikální trombózu se zvýšeným otevíracím tlakem na lumbální punkci. Byl zaveden zevní komorový drén, ale nadále měla zvýšený intrakraniální tlak. Nakonec vyžadovala hemikraniektomii, ale neřešitelný edém mozku měl za následek její smrt. Patologie odpovídala trombóze a související zánětlivé odpovědi.

V klinické studii by jedna suspektní neočekávaná závažná nežádoucí reakce (SUSAR), jako je tato, způsobila pozastavení celé studie a vyšetřování toho, proč k tomu došlo, a výzvu k opatřením ke zmírnění rizika, aby se zabránilo výskytu stejné komplikace u více subjektů . Je ironií, že tento případ hlášený v harvardské nemocnici neměl žádný dopad na Harvardskou univerzitu, která nařídila očkování od 5. května 2021 do 5. března 2024 . Formulář FAQ/souhlas podepsaný některými z nejchytřejších studentů národů se nezmiňoval o smrtelné mozkové ischemii a trombóze jako přímé komplikaci očkování proti COVID-19. Zajímalo by mě, zda redaktoři Britannica spravedlivě zaznamenají tento paradoxní a nebezpečný čas v univerzitní historii.



Harvard FINALLY drops COVID-19 vaccine requirement for incoming students

| Harvard University is no longer requiring students to get the COVID-19 vaccine to attend the institution.



Adam Sabes | Deputy Editor

March 7, 2024, 9:06 am ET

*

Poznámka pro čtenáře: Klikněte prosím na tlačítko sdílení výše. Sledujte nás na Instagramu a Twitteru a přihlaste se k odběru našeho telegramového kanálu. Neváhejte znovu zveřejňovat a sdílet články o globálním výzkumu.

Doporučený [zdroj obrázku](#)

About The Author

0



Continue Reading
